

Paciente: M.Y.

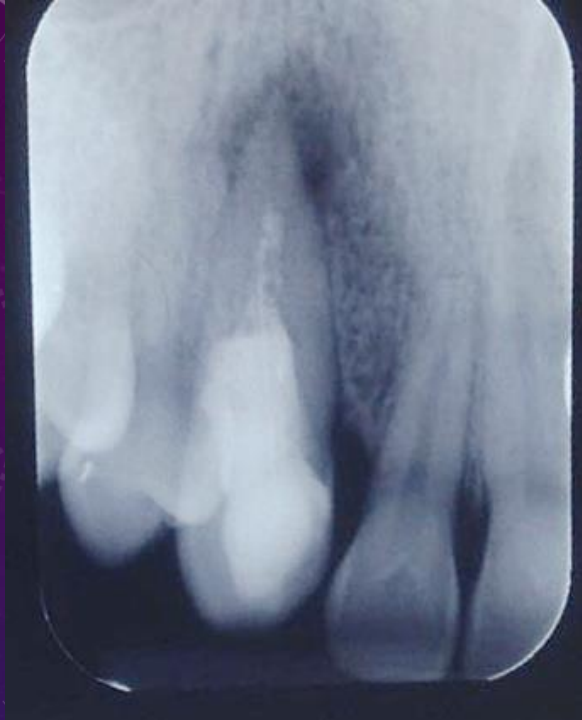Revisão sistêmica: NDN

Idade: 25 anos

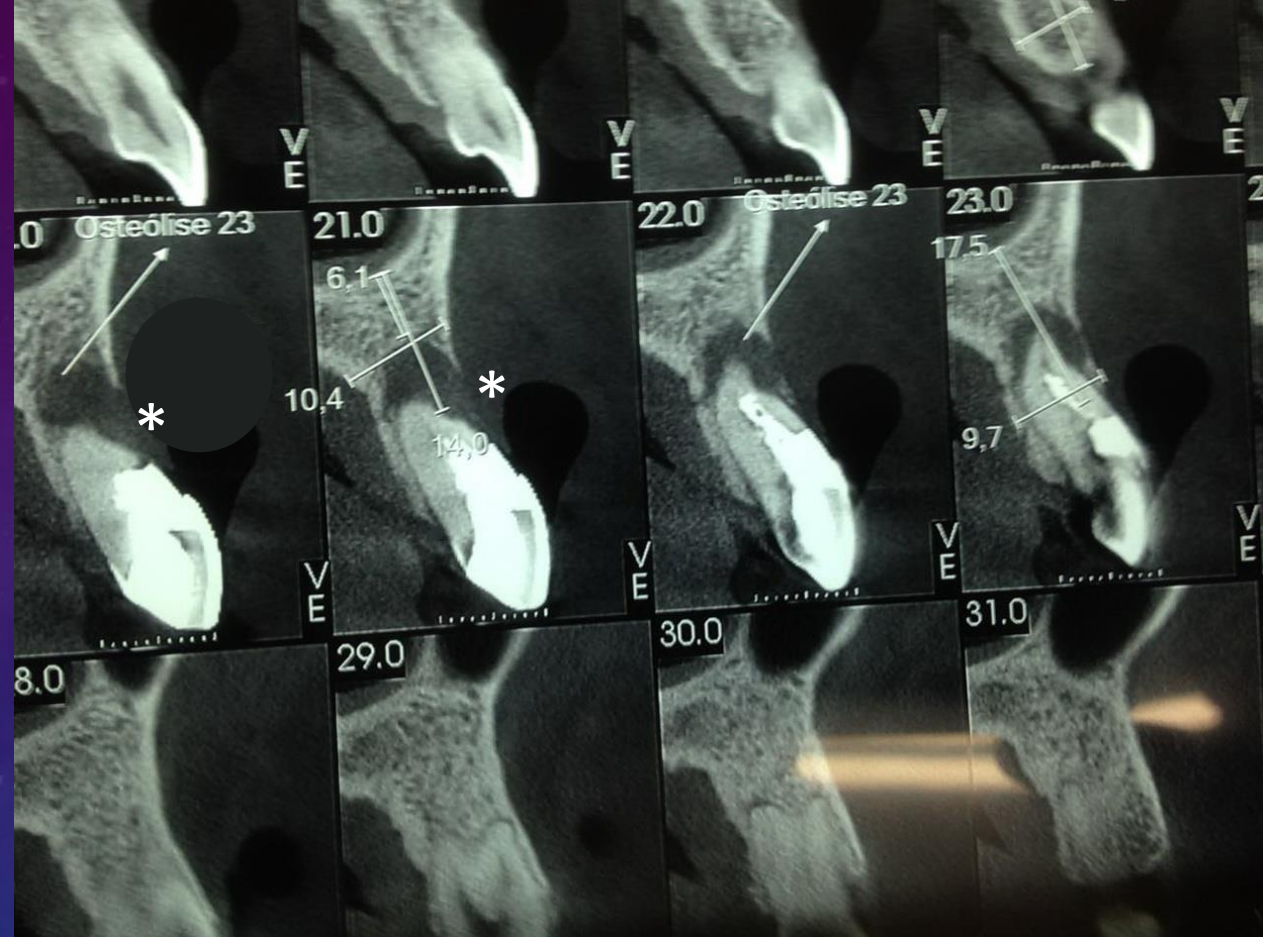
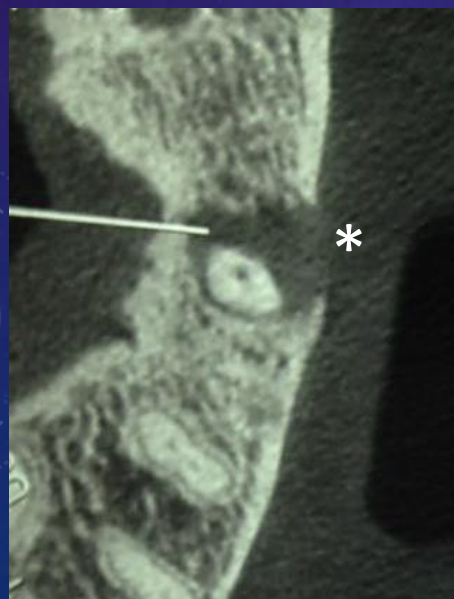
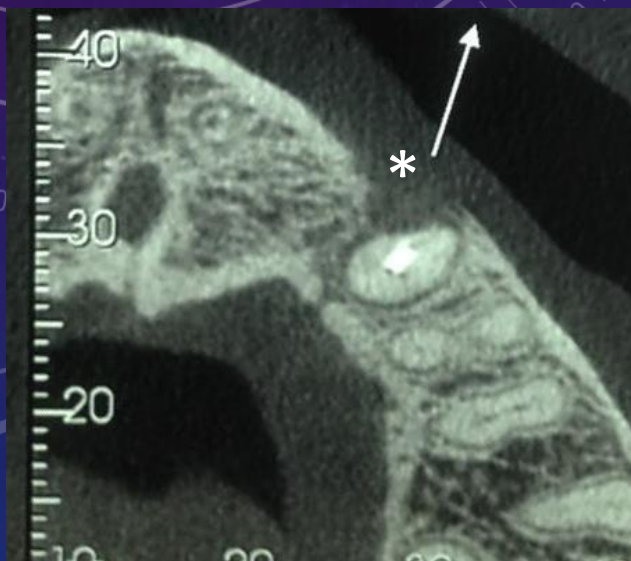
Sexo: M

Queixa principal: Dor e Sangramento

23/01/2017



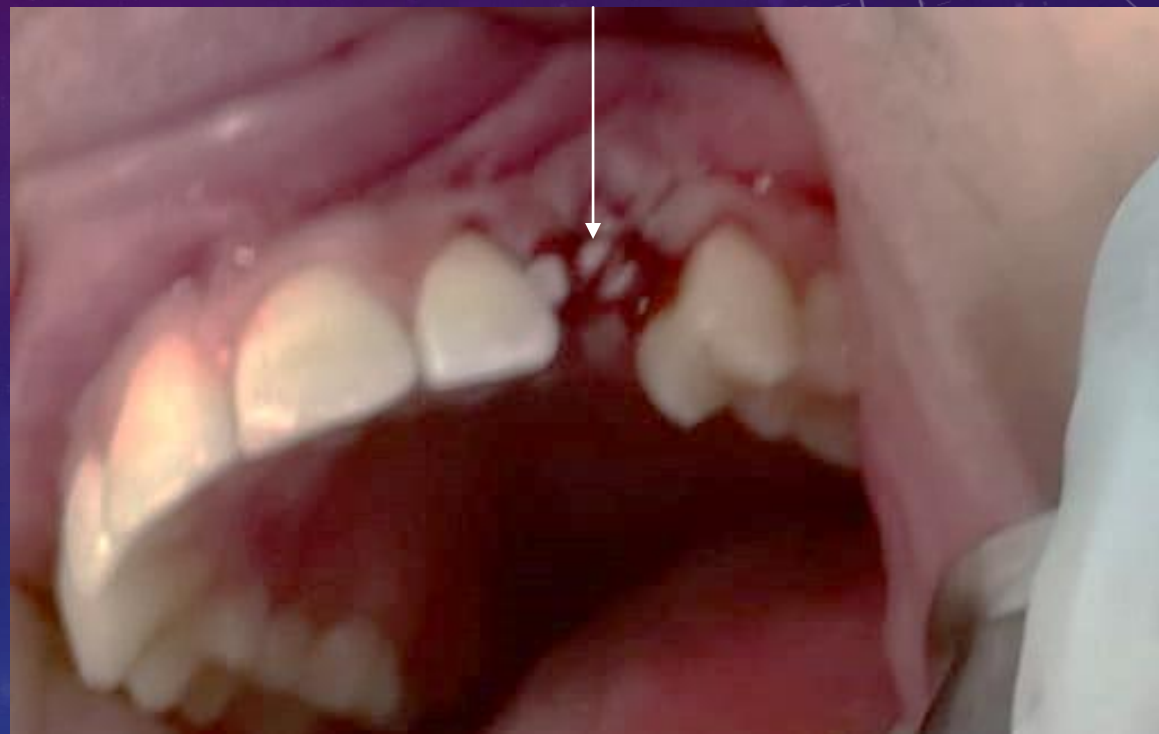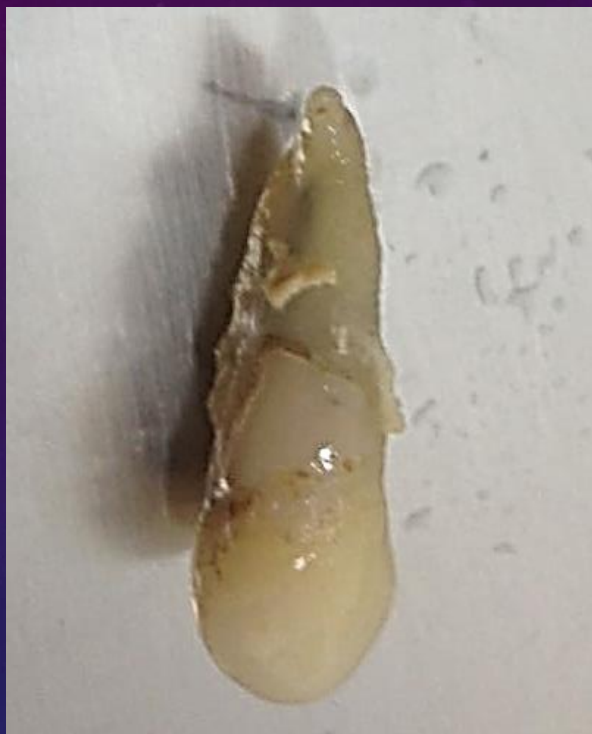Cortes axiais:



Cortes parasagitais:

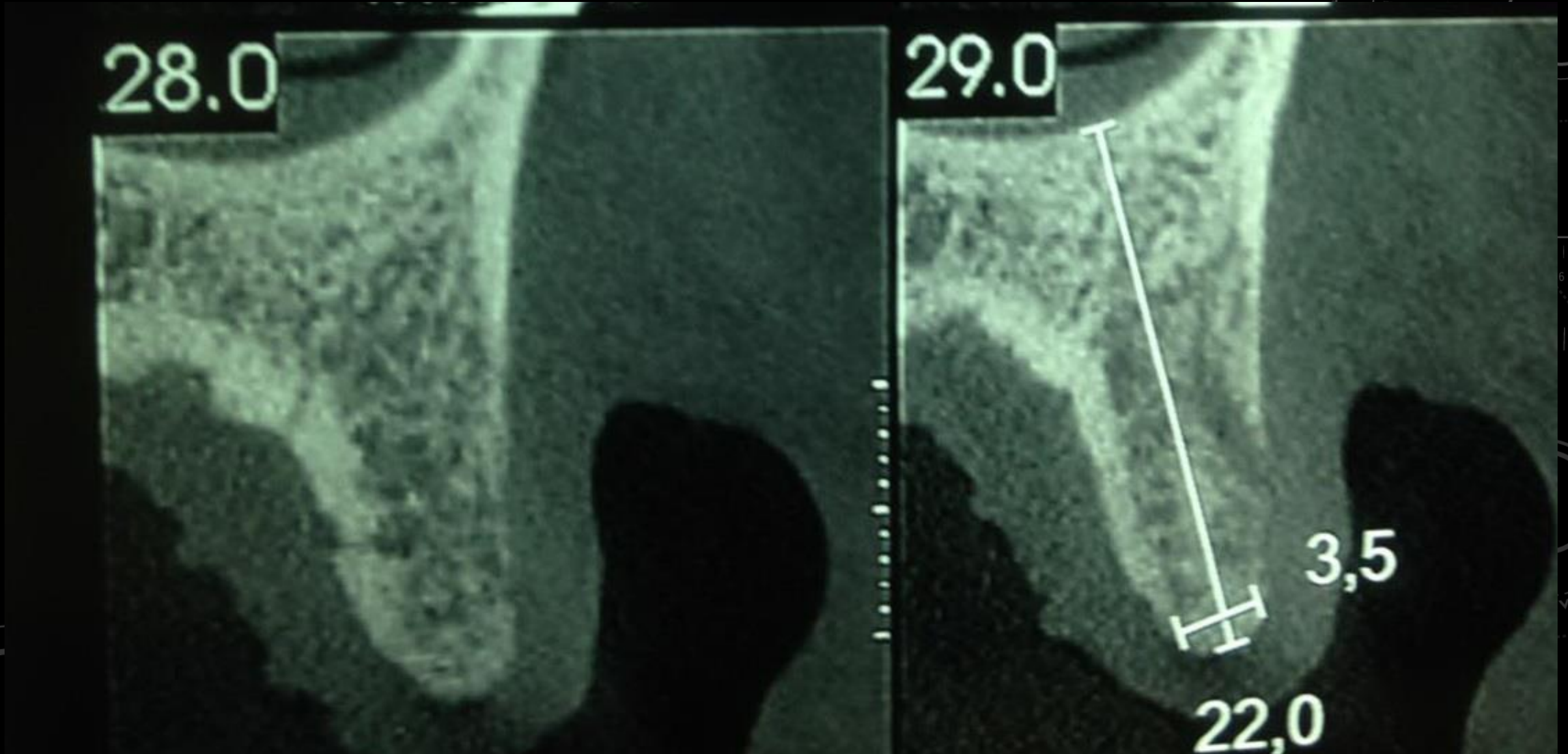
* Observar a ausência total da parede V

Barreira Bone Heal deixada intencionalmente
exposta ao meio bucal

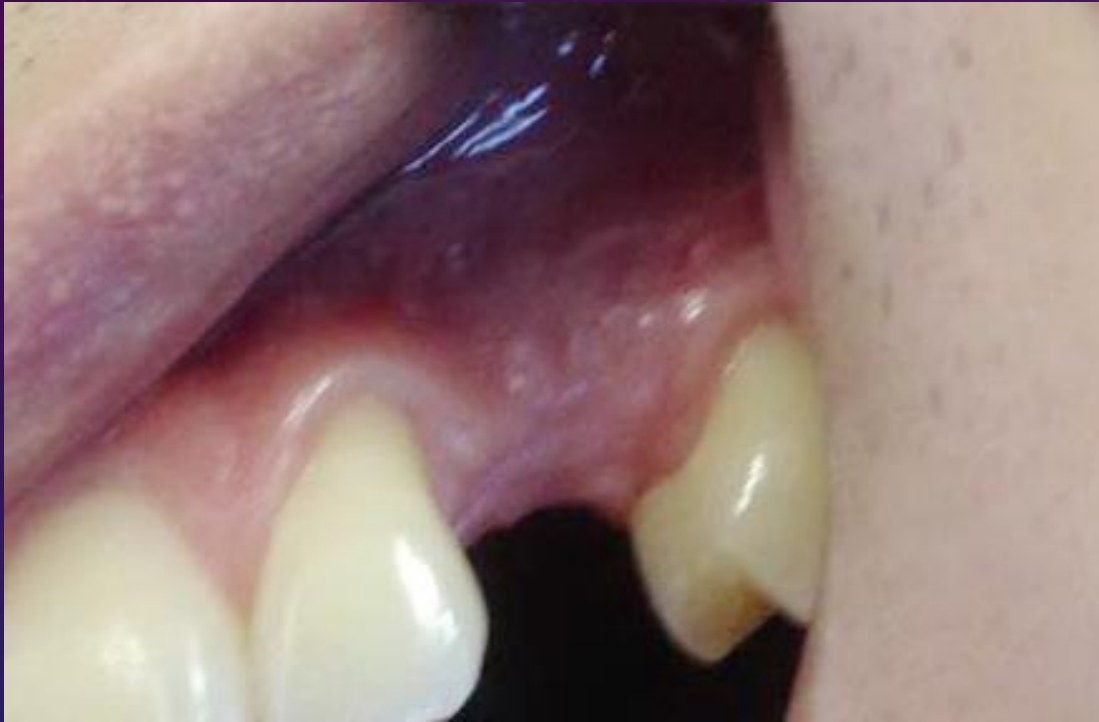

Cortes parasagittais mostrando a completa reparação do defeito, tornando possível a instalação de Implante osteointegrável

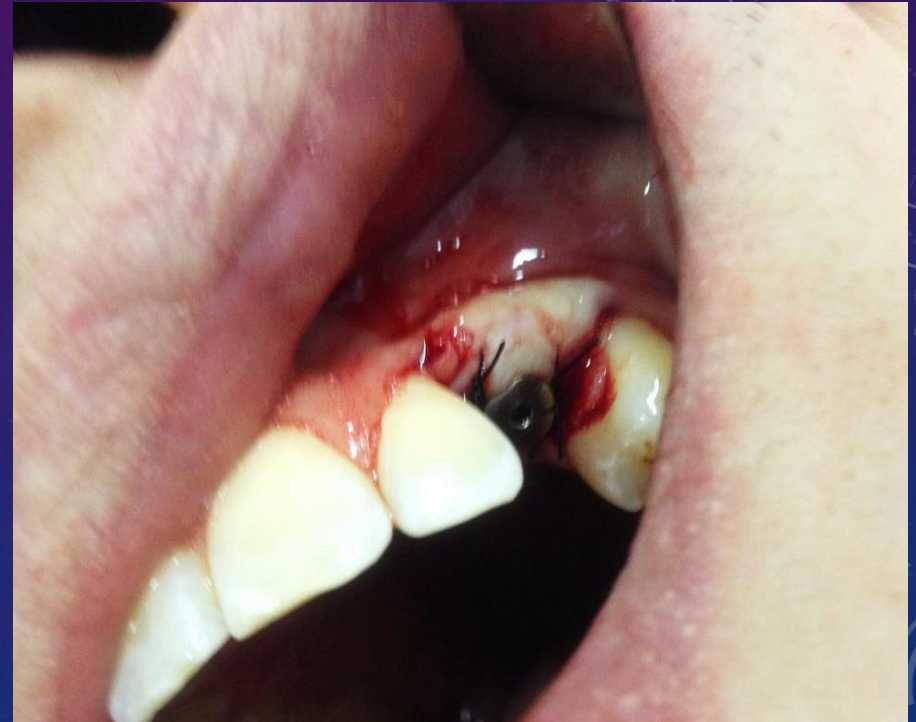25/08/2017

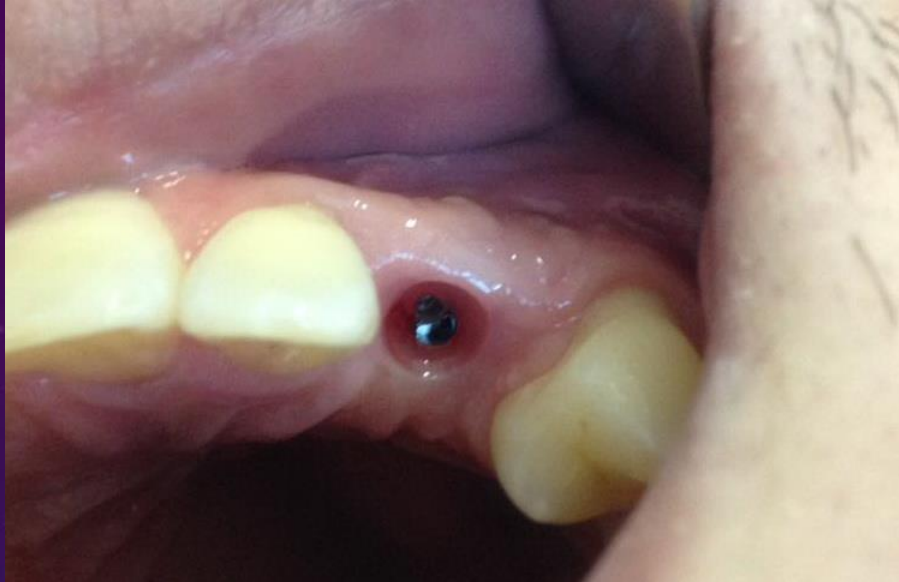

16/03/2017

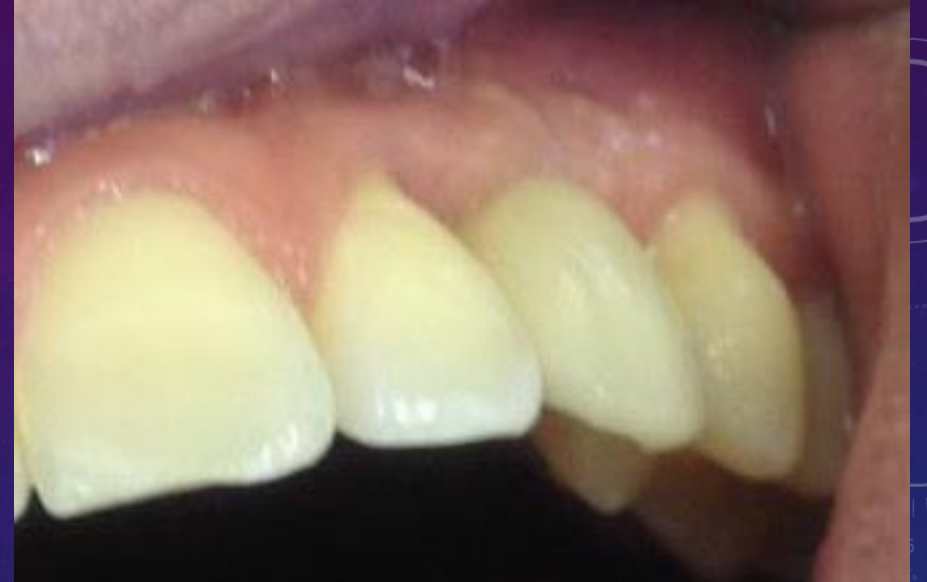

23/04/2017

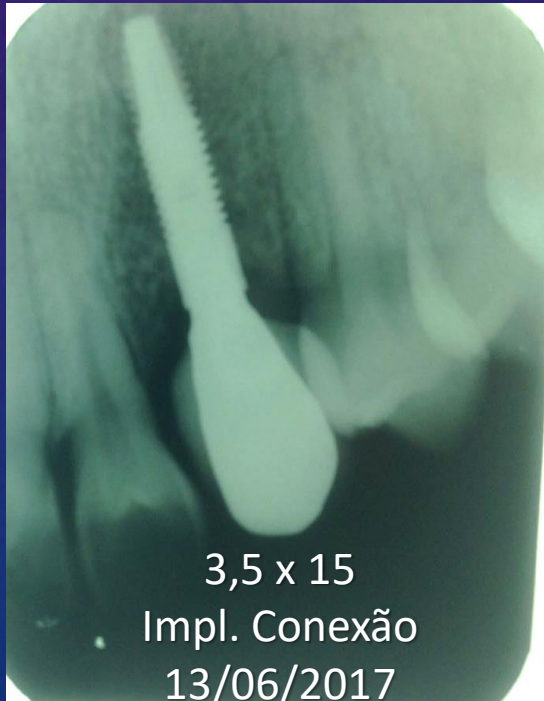



03/05/2017



13/06/2017



3,5 x 15
Impl. Conexão
13/06/2017