



NUEVA TÉCNICA DE PRESERVACIÓN DE ALVEOLO DENTARIO.

ESTUDIO PILOTO

POR: VALENTINA REBOLLEDO TOLEDO

Tesis presentada en la carrera de Odontología de la Facultad de Medicina Clínica

Alemana – Universidad del Desarrollo para optar al Título profesional de

Cirujano- Dentista

PROFESOR GUÍA

Dr. Claudio Miranda C., Cirujano Dentista, Especialista en Periodoncia

2014

SANTIAGO

TABLA DE CONTENIDOS

TABLA DE CONTENIDOS	ii
ÍNDICE DE TABLAS	iii
ÍNDICE DE FIGURAS	iii
RESUMEN	iv
INTRODUCCIÓN	1
MARCO TEORICO	4
Reabsorción ósea post exodoncia	4
Preservación de alveolo dentario	7
Regeneración ósea Guiada	9
Injertos	10
Membranas	12
HIPÓTESIS Y PREGUNTA DE INVESTIGACIÓN	18
OBJETIVOS	19
MATERIAL Y MÉTODO	20
RESULTADOS	28
DISCUSIÓN	33
CONCLUSIÓN	38
ANEXOS	39
REFERENCIAS BIBIOGRÁFICAS	49

INDICE DE TABLAS

TABLA 1: Características generales de la muestra	29
TABLA 2: Mediciones iniciales por grupo	29
TABLA 3: Comparación entre mediciones iniciales y finales por grupo	30
TABLA 4: Comparación de valores finales por grupo	30
TABLA 5: Comparación valores por zona por zona	31
TABLA 6: comparación por grupo por zona del alveolo	31
TABLA 7: valores iniciales y finales según maxilar	32
TABLA 8: Comparación entre maxilar intervenido	32

ÍNDICE DE FIGURAS

FIGURA 1: Flujograma de participación y seguimiento de la muestra	28
---	----

RESUMEN

Objetivo: Evaluar la relevancia clínica de la técnica de preservación alveolar con la membrana Bone Heal®, en comparación con la técnica de preservación alveolar convencional, utilizando injerto óseo.

Material y método: A un total de 12 alveolos, pertenecientes a pacientes sanos no fumadores, se les realizó técnica de preservación de alveolo. Estos fueron aleatorizados en dos grupos, al primer grupo se le realizó la preservación de alveolo a través de una membrana de polipropileno y al otro grupo se le colocó aloinjerto óseo en el sitio. Se midieron las alturas alveolares en 9 sitios del alveolo, en el momento de la exodoncia, previo a la preservación, y luego tres meses después. Se utilizó un test para media paramétricas. Todos los valores fueron calculados con un intervalo de confianza del 95%. Se compararon las medias de los valores de las mediciones iniciales y finales para cada grupo y entre ellos.

Resultados: Se observó regeneración ósea en ambos grupos entre las mediciones iniciales y finales, siendo significativa en cada grupo por separado, pero no se obtuvo diferencia estadísticamente significativa al comparar los grupos.

Conclusión: Dentro de las técnicas de preservación alveolar presentadas no hay diferencias significativas a los 3 meses de observación, por lo que hay relevancia clínica en el uso de la membrana Bone Heal® en comparación con aloinjerto óseo, ya que los costos de un procedimiento vs el otro son significativamente menores.

INTRODUCCIÓN

Las extracciones dentales traen consigo una marcada e irreversible pérdida de hueso alveolar. Estudios han demostrado que aproximadamente el 50% del hueso alveolar se reduce luego de una extracción dentaria en los primeros 12 meses. (Fickl, S et al., 2009) Esta pérdida ósea genera una mayor dificultad para una posterior rehabilitación estético-funcional del paciente, ya sea por medio de prótesis convencionales o prótesis implanto-soportadas. (Bartee, 2001)

La preservación de alveolo consiste en cualquier procedimiento realizado en el momento de la exodoncia, con el objetivo de minimizar la reabsorción de la cresta alveolar y maximizar la formación ósea dentro del alveolo. (Salomão, M et al., 2010) Esta se inicia con la mantención del coágulo dentro del alveolo óseo remanente. (Salomão M et al, 2010)

Dentro de los procedimientos para la preservación de alveolo encontramos la Regeneración Ósea Guiada (ROG). Esta se define como los procedimientos quirúrgicos diseñados para reorientar las células que recolonizan el sitio cicatrizal, para asegurar así la presencia de células que llevan a cabo la regeneración del tejido óseo por medio de protección contra la invasión de tejidos.

La ROG tiene su origen a partir de la Regeneración Tisular Guiada (RTG), la cual a su vez, tenía como objetivo regenerar los tejidos periodontales perdidos como consecuencia de la Periodontitis. Con los años esta técnica no tuvo el éxito esperado, ya que la regeneración de los tejidos periodontales (ligamento, hueso y cemento radicular)

se llevaba a cabo logrando éxitos poco predecibles. Ahora bien, gracias a los conceptos de la RTG, nace la ROG, que promueve la regeneración de sólo un tejido (el hueso), el cual tiene mejor potencial que los otros dos (cemento y ligamento periodontal). En base a esto, la ROG, se basó en la mantención de 5 conceptos básicos:

1.- Angiogénesis

2.- Mantención del espacio

3.- Cierre primario de la herida

4.- Separación de los tejidos (Hueso del tejido conectivo con epitelio) mediante la exclusión celular

5.- Estabilidad de la herida

Para lograr entonces el éxito de este procedimiento, se puede contar con diversos biomateriales, entre ellos membranas e injertos.

Las membranas actúan como barreras, de esta forma se mantienen los principios de exclusión celular, estabilidad de la herida y mantención de un espacio. (Salomão, M et al, 2010) Varios materiales considerados biocompatibles son utilizados como membranas, entre ellos, se encuentran las no reabsorbibles y las reabsorbibles, dentro del primer grupo se encuentra las de titanio, silicona, acetato de celulosa, politetrafluoruroetileno expandido (e-PTFE) y (e-PTFE) reforzado con titanio; estas últimas se utilizan con minitornillos de acero inoxidable o de titanio para sostener la

membrana dentro del defecto óseo. (Lindhe, 2005) Dentro de las segundas están las de colágeno que puede tener su origen en bovino, cola de ratón, las de ácido poliláctico, ácido poliláctico modificado, ácido poliglicólico y polímeros, entre otros.

Luego están los injertos óseos, los que se diferencian según la procedencia de estos; injertos autólogos, son del mismo individuo, Injertos alógenicos, procedentes de la misma especie; Injertos heterólogo o xenoinjerto, procedentes de una especie distinta; e Injertos aloplásticos, los cuales son sintéticos.

Un nuevo material fue ideado para facilitar los procedimientos regenerativo, el polipropileno, el cual es una membrana no reabsorbible, y cuyo nombre comercial es Bone Heal®, este material tiene propiedades tales como, ser totalmente impermeable, bioinerte y biocompatible, además ser de menor costo que el resto de las membranas presentes en el mercado. Biológicamente permite además, mantener el coágulo dentro del alveolo en las primeras semanas de cicatrización evitando la invasión de otros tejidos y permitiendo formar un coágulo mucho más resistente y de mayor volumen, gracias al cual se produce la formación ósea sin invasión de células que retarden o interfieran la regeneración ósea. (Salomão, M et al, 2010)

La evidencia avala que las diferentes técnicas de preservación de alveolo que hay hoy en día generan una menor pérdida ósea de la cresta alveolar en comparación con la cicatrización normal del alveolo. Por esto, que el presente estudio piloto busca analizar el efecto de una nueva membrana en comparación con otras técnicas ya estudiadas.

MARCO TEÓRICO

Reabsorción Ósea Post-Exodoncia

La cicatrización de un alveolo luego de una exodoncia, es caracterizado por cambios internos que llevan a la formación de tejido óseo dentro del alveolo y cambios externos, los cuales llevan a la pérdida de la cresta alveolar en grosor y altura (Schropp, L et al., 2003).

Cambios Internos

Cuando se somete a exodoncia a una pieza dentaria, en una primera etapa casi inmediatamente se produce el coágulo inicial, compuesto de células rojas y blancas de la sangre.

En la segunda etapa, el tejido de granulación reemplaza el coágulo en un periodo de 4 a 5 días, y comienza la angiogénesis a través de cordones de células endoteliales y la formación de capilares.

En la tercera etapa, el tejido conectivo, compuesto por fibras colágenas y fibroblastos, gradualmente reemplaza al tejido de granulación en un periodo de 14 a 16 días.

En la cuarta etapa, el tejido osteoide es aparente, comenzando desde la base y periferia del alveolo, esto ocurre entre los 7 y 10 días. Aproximadamente a las seis semanas, se puede observar que el alveolo está casi completo por el trabeculado óseo. La

máxima actividad osteoblástica se observa entre la 4^a y 6^a semanas luego de la extracción.

Luego de la 8^a semana, aparentemente el proceso osteogénico se enlentece.

En la quinta etapa, ocurre entre la 4^a y 5^a semana y en esta se observa el cierre completo del alveolo por el epitelio.

A la 16^a semana el relleno óseo está completo, con pequeñas evidencias de actividad osteogénica, aunque el relleno óseo continuara por varios meses más, y este no alcanzara el nivel de hueso de las piezas vecinas. (Irinakis & Tabesh, 2007)

Estas fases se producen en una secuencia ordenada, pero en un sitio dado pueden superponerse, de modo que en algunas áreas de la herida se está formando tejido y en otras, la actividad dominante es el modelado tisular. (Lindhe, 2005)

El relleno óseo toma lugar con una máxima densidad radiográfica 100 días luego de la exodoncia. (Ford-Martinelli, V et al, 2012)

Es importante mencionar que un gran número de factores pueden afectar la cicatrización de alveolos inalterados. El tamaño del alveolo es importante, ya que en alveolos más amplios se requiere un mayor tiempo para llenar el defecto en comparación a los alveolos más estrechos y se necesita una mayor cantidad de tiempo para la formación de tejido óseo en alveolos que alojan piezas dentarias multiradiculadas que en aquellos que alojan piezas dentarias uniradiculadas. Los alveolos de piezas dentarias que

presentan pérdida ósea horizontal cicatrizan más rápidamente mientras mayor sea el nivel de pérdida, lo que significa que necesitan menos relleno. (Darby, I et al, 2008)

Cambios Externos

En un estudio realizado en perros por Araujo y Lindhe (Araujo M. et al, 2005), se observó que en las primeras 8 semanas luego de realizada la exodoncia se producía una marcada actividad osteoclástica, lo que resultaba en una reabsorción de las paredes óseas bucales y linguales. También notaron que la reducción en altura, que fue más pronunciada en la pared bucal, era acompañada de una pérdida horizontal tanto en la pared bucal como lingual. Este hallazgo es importante, debido a que un ancho y altura adecuados del hueso bucal o vestibular son importantes para una estética del implante óptima.

Los cambios morfológicos que ocurren durante el periodo de cicatrización del sitio de la exodoncia, reflejan el tejido óseo y la mucosa que lo recubre. Aproximadamente 5 – 7 mm de reducción horizontal de la cresta (buco-lingual) ocurren en un periodo entre 6 – 12 meses, con la mayoría de este cambio durante los primeros 3 meses de cicatrización. Correspondiente a la pérdida ósea horizontal, también se produce una pérdida ósea vertical, en un rango de 2 a 4,5 mm y acompaña los cambios horizontales. Exodoncias múltiples de dientes adyacentes experimentan mayores cambios verticales que la exodoncia de una sola pieza dentaria. Estos cambios también han sido reportados en mediciones intraoperatorias, en las que se observó una reducción horizontal de 3,1 a 5,9 mm. Esta reducción de aproximadamente el 50% toma lugar a lo

largo de un periodo de 12 meses, de los cuales, dos tercios ocurren dentro de los primeros 3 meses luego de realizada la exodoncia. (Paolantonio, M et al, 2001) Los sitios pertenecientes a molares experimentaron una pérdida ósea ligeramente mayor en comparación a los sitios pertenecientes a premolares, y los sitios ubicados en la mandíbula experimentaron mayor pérdida en comparación a los ubicados en el maxilar (Paolantonio, M et al, 2001) y el maxilar tiende a exhibir mayor reducción en el ancho que en altura. (Irinakis & Tabesh, 2007)

Preservación de Alveolo Dentario

Preservación alveolar se refiere a cualquier procedimiento llevado a cabo en el mismo momento o luego de realizada una exodoncia, el cual es diseñado para minimizar la reabsorción externa del reborde alveolar, maximizar la formación ósea dentro del alveolo, preservar la tabla vestibular, mejorar el relleno óseo y reducir la necesidad de un futuro aumento de la cresta, pensando en una terapia rehabilitadora en base a implantes.

Algunas técnicas de preservación alveolar están basadas en principios de regeneración tisular guiada y muchos procedimientos han sido sugeridos, incluyendo exodoncia mínimamente traumática, injerto de tejido duro y blando, uso de membranas y colocación de implante inmediato. (Darby, I et al, 2008)

Entre las indicaciones específicas para la preservación del reborde alveolar se pueden encontrar: (Darby, I et al, 2008)

- 1) Los sitios donde la tabla ósea es menor a 1,5 – 2 mm de espesor (generalmente en la zona anterior) y los sitios donde se ha producido el daño o la pérdida de uno o más de las paredes alveolares. Estos sitios pueden perder una cantidad clínicamente significativa de la tabla vestibular en la cicatrización y son más propensos a presentar un desafío para una terapia rehabilitadora exitosa en base a implantes. (Araujo M. et al, 2005)
- 2) Los sitios donde es importante mantener el volumen óseo para minimizar así el riesgo de involucrar a las estructuras anatómicas, como la parte posterior del maxilar o de la mandíbula, en donde el seno maxilar o nervio dentario inferior se pueden presentar como una complicación si se pierde más hueso.
- 3) Un paciente que requiera alta estética, tales como una línea labial alta o un biotipo delgado, el cual es más propenso a recesión.
- 4) En aquellos pacientes que serán sometidos a múltiples exodoncias y la preservación del volumen óseo es más importante que la restauración propiamente tal.

Regeneración Ósea Guiada

El concepto original donde se propone la regeneración tisular guiada enfatiza la necesidad de establecer un espacio vacío y la exclusión del acceso de las células que no se desean a él. Por lo que, sólo las células de los productos deseados serán las que repoblarán el sitio. La repoblación de superficies y espacios es variada, no sólo por los tipos celulares, sino también por la configuración del defecto y el microambiente, ya que estos podrían influenciar en el comportamiento celular en gran medida. (Schmid et al, 1997)

La regeneración ósea guiada (ROG) emerge como tratamiento para el manejo de los defectos óseos asociados a implantes dentales, estos defectos pueden incluir defectos supra-alveolares, de las paredes del alveolo, defectos intraoseos, fenestraciones o dehiscencias. (Cho et al., 1998)

La ROG tiene algunos requisitos para poder llevarse a cabo

- Existencia de una fuente de células osteogénicas
- Adecuada vascularización
- Tejido óseo viable adyacente al defecto donde se desea la regeneración
- Creación de un espacio, para permitir la formación y mantención del coágulo
- Exclusión de células no osteogénicas del área a ser regenerada
- El lugar debe permanecer mecánicamente estable durante el período de cicatrización.

Siendo los dos últimos los más importantes hoy en día.

La ROG se lleva a cabo a través de diversos biomateriales, tales como membranas e injertos.

Injertos

Los injertos óseos se dividen en 4 categorías (Irinakis & Tabesh, 2007)

1.- Autógeno: Son injertos que provienen del mismo individuo, que comúnmente en la cavidad oral se extraen de sitios cercanos al defecto, como de la rama, mentón o tuberosidad del maxilar, rebordes edentulos o torus. (Darby, I et al, 2008) En la mayoría de los casos el injerto autógeno es el gold standar, ya que tiene las capacidades osteogénica, ostroinductoras y osteoconductoras necesarias para la regeneración ósea, posee nula capacidad antigénica por obtenerse del mismo individuo (Ford-Martinelli, V et al, 2012), pero en la preservación de alveolo, se considera que es procedimiento muy invasivo para el defecto que se tiene. (Irinakis & Tabesh, 2007)

2.- Alógeno: Injerto el cual es traspasado entre individuos de la misma especie, ejemplo de un humano (donador cadáver) a otro humano (paciente receptor). Hay dos principales: mineralizados congelados-secados (FDBA) y desmineralizados congelados-secados (DFDBA). La desmineralización podría exponer las proteínas morfogenéticas óseas (BMPs) para estimular la diferenciación de células pluripotenciales

indiferenciadas hacia osteoblastos, por lo que son considerados osteoinductores. Los aloinjertos necesitan un procesamiento especial para eliminar su capacidad antigénica.

3.- Xenógeno: Injerto en el cual el donador es de una especie diferente a la del receptor, por ejemplo, injerto de origen vacuno, el cual es muy usado en pacientes odontológicos (humanos). Dentro de este grupo de injertos tenemos el Bio-Oss® y Bio-Oss Collagen® de la casa comercial Geistlich Pharma. Se ha observado que luego de 4 meses de realizada la técnica de preservación de reborde alveolar con Bio-Oss®, el recambio óseo es de un 25-38% en defectos infraóseos de 3 paredes. Por otra parte, en defectos de 1 o 2 paredes, se recomienda esperar 6 meses antes de la colocación de implantes. Son osteoconductivos. (Ford-Martinelli, V et al, 2012)

4.- Aloplasto: Son materiales biocompatibles, sintéticos e inorgánicos que funcionan como material de relleno y no de regeneración para futura colocación de implantes. Estos proveen un andamiaje para la osteoconducción de las células formadoras de hueso. Su principal ventaja es que obvian la necesidad de un sitio donante del propio sujeto. Los más utilizados son la hidroxiapatita y el fosfato tricálcico. (Ford-Martinelli, V et al, 2012)

Como se nombró anteriormente, las palabras osteogénico, osteoinductor y osteoconductor se utilizan muchas veces para clasificar o caracterizar las propiedades biológicas y clínicas de los materiales de injerto, es por esto que es necesario definir las para que el clínico este informado y tome decisiones según el resultado esperado. (Kushel R, et al, 2014)

- Osteogénico, este término se refiere a la capacidad de formación de nuevo hueso a partir de células vivas que han sido trasplantadas con el injerto.
- Osteoconducción, los materiales osteoconductores estimulan el reclutamiento y migración de células osteogénicas, formadoras de la matriz ósea, al sitio, proporcionando una infraestructura donde las células ósea puedan desarrollarse.
- Osteoinducción, este término se refiere a los materiales que tienen la propiedad de inducir la diferenciación de células indiferenciadas hacia el fenotipo osteoblástico. (Kushel R, et al, 2014)

Membranas

Durante las primeras fases de cicatrización, se produce una competencia entre el tejido óseo y el blando para rellenar el alvéolo, debido a que la formación de este último es más rápida. Las membranas han demostrado ser eficaces en proteger el material de injerto del medio ambiente oral mediante un efecto barrera, previniendo el rápido crecimiento de los tejidos blandos. (Ford-Martinelli, V et al, 2012)

Una variedad de membranas de barrera no reabsorbibles y bioabsorbibles se encuentran disponibles para su uso en la preservación alveolar o en el aumento óseo. Clínicamente estas membranas deben tener ciertas características para lograr objetivos específicos:

- Contención del injerto.

- Exclusión del crecimiento interno celular no deseado.
- Asistencia para la estabilización del coágulo.
- Mantenimiento de espacios.

Membranas Reabsorbibles

Se pueden categorizarse en dos grandes grupos, naturales o sintéticas.

Las naturales están hechas de distintos tipos de colágeno de origen animal, generalmente bovino o porcino, mientras que las sintéticas se encuentran hechas de poliésteres alifáticos, principalmente poliláctico y copolímeros de ácido glicólico. Las membranas de colágeno son las más ampliamente utilizadas cuando se requiere la elección de una barrera bioabsorbible (Krauser, J et al., 2012).

Las membranas de colágeno poseen propiedades de hemostasia, quimiotaxis de fibroblastos, inmunogenicidad, fácil manipulación y también la capacidad de aumentar el espesor del tejido. Para que una membrana de colágeno pueda actuar como una barrera efectiva en este tipo de procedimientos, debe poder mantener su integridad estructural durante el periodo de cicatrización. Estas membranas se reabsorben rápidamente por la degradación enzimática, lo que resulta en pérdida de su integridad estructural y su función de barrera. Las membranas de colágeno no reticuladas se utilizan para la contención inicial del material de injerto y la estabilización del coágulo debido a su rápido tiempo de reabsorción (1 – 2 semanas). Las membranas de colágeno reticuladas pueden mantener tanto su integridad estructural como su función de barrera hasta un

máximo de 24 semanas, por lo que pueden ser utilizadas en procedimientos de aumento o regeneración ósea (Botticelli, D et al, 2004).

Las membranas colágenas y las sintéticas se diferencian en su modo de reabsorción. Las colágenas son reabsorbidas mediante degradación enzimática, mientras que las sintéticas son degradadas mediante hidrólisis.

Membranas no reabsorbibles

Las membranas de barrera no reabsorbibles tienen la capacidad de mantener espacios debido a que generalmente presentan una estructura rígida y debido a esto hace su manejo más dificultoso y a menudo requieren fijación con tornillos o tachuelas para lograr resultados óptimos. Mantienen su integridad indefinidamente y requieren una segunda cirugía para su remoción.

Estas membranas no reabsorbibles están disponibles como politetrafluoretileno expandido (ePTFE), titanio reforzado de ePTFE, politetrafluoretileno de alta densidad (dPTFE) o malla de titanio (Krauser, J et al., 2012), y recientemente encontramos una malla de polipropileno.

Las membranas de ePTFE tienen una región de células oclusivas central y una región de células adherentes externa. Un inconveniente de este material es la alta rugosidad de su superficie, lo que facilita la adhesión bacteriana, por lo tanto, debe lograrse un cierre primario para evitar su exposición al medio bucal. Si ocurre una exposición, la colonización bacteriana resultante y la posterior inflamación pueden poner

en peligro el resultado del tratamiento, lo que se traduciría en una disminución del relleno óseo. Además, para la remoción de esta membrana es necesaria una segunda intervención quirúrgica (Botticelli, D et al, 2004).

Las membranas hechas de dPTFE han sido diseñadas específicamente para su uso en procedimientos de preservación alveolar y no requieren un cierre primario, lo cual es una gran ventaja, ya que no es necesaria una segunda cirugía para su retiro, facilitando el procedimiento quirúrgico y muestra una mínima inflamación cuando se expone a la cavidad oral. No se integran con el tejido para su estabilización.

Las membranas bioabsorbibles como las no reabsorbibles, no están exentas de dehiscencias de tejido blando y exposiciones, sin embargo, la comunicación con la cavidad oral acelera su velocidad de reabsorción, reduciendo así la contaminación de la matriz ósea regenerada. A pesar de que las membranas colágenas ofrecen una mejor respuesta de los tejidos blandos en comparación a las no reabsorbibles, deben ser utilizadas en combinación con un material de injerto para el mantenimiento del espacio en cirugías de aumento óseo.

Polipropileno

El polipropileno es uno de esos polímeros versátiles que encuentran en nuestro alrededor. Es usado en diferentes aplicaciones comerciales, como packing, productos automotrices, textiles, menaje, medicina, tuberías entre muchos otros.

La malla de polipropileno es elaborada por fibras de polipropileno monofilamento con el que se elaboran suturas, cuenta con propiedades muy útiles en medicina, ya que es biocompatible, no tóxica, higiénica, no reabsorbible, inerte, estéril y con una de sus superficies porosas, resistente al medio, no absorbe agua, no se adhiere a los tejidos, por lo que no genera ningún tipo de respuesta inflamatoria en el paciente.

Alguno de sus usos es para la cirugía de hernias umbilicales, inguinales y testiculares, zonas que necesiten reproducción o reconstitución por pérdida o herida.

Dentro de sus características, se encuentra que puede ser dejada intencionalmente expuesta al medio bucal, no se adhiere a los tejidos, es de bajo costo, entre otras.

Bone Heal

Es una membrana sintética que fue fabricada para mejorar y facilitar los procedimientos regenerativos. Es de origen brasileño, y está compuesta por un film de polipropileno de un tamaño de 3 cm x 4cm.

Dentro de sus características y ventajas encontramos

- Preferentemente debe ser dejada expuesta al medio bucal una vez colocada
- No es necesario realizar grandes colgajos
- No necesita ningún elemento de fijación, sólo la sutura de los colgajos, los que no deben ejercer presión sobre la membrana

- El espacio a regenerar puede ser rellenado sólo por sangre
- No debe ser hidratada antes de usarse
- Es 100% impermeable
- Es resistente
- No presenta porosidades en su superficie externa
- Dificulta la proliferación de microorganismos o detritus en su superficie
- Puede ser removida entre los 7 y 10 días desde su colocación
- No es necesario anestésiar al paciente para su remoción
- No se adhiere a los tejidos
- Su superficie interna promueve la adsorción de la sangre
- No interfiere en la formación y organización del coágulo
- Permite la regeneración simultánea de tejido óseo y tejido queratinizado
- Es de bajo costo

PREGUNTA DE INVESTIGACIÓN

¿Existe relevancia Clínica en la preservación de alveolo utilizando regeneración tisular guiada a través de membrana Bone Heal®, comparada con la técnica habitual de la preservación alveolar dentario, utilizando injerto óseo?

HIPÓTESIS

No existen diferencias clínicas entre la nueva técnica de preservación alveolar versus la técnica de preservación alveolar con injerto óseo.

OBJETIVOS

a. Objetivo General

Evaluar la relevancia clínica de la nueva técnica de preservación alveolar propuesta, en comparación con la técnica de preservación alveolar convencional, utilizando injerto óseo.

b. Objetivos Específicos

- i.* Medir clínicamente los cambios óseos a nivel alveolar post extracción en pacientes sometidos a la nueva técnica.
- ii.* Medir clínicamente los cambios óseos a nivel alveolar post extracción en pacientes sometidos a técnica de preservación de alveolo utilizando la técnica convencional.
- iii.* Comparar las mediciones del nivel óseo obtenidos por las diferentes alternativas en estudio.

MATERIAL Y MÉTODO

El presente ensayo clínico corresponde a un estudio controlado, aleatorizado cuyo objetivo es evaluar la relevancia clínica de la preservación alveolar a través de la membrana Bone Heal® versus la preservación alveolar convencional, utilizando aloinjerto óseo.

El diseño de este estudio fue aprobado por el Comité de Ética de la Clínica Alemana - Universidad del Desarrollo.

Evaluación de resultados e impacto: La confirmación clínica del efecto beneficioso que tiene el uso de la membrana Bone Heal® en el proceso de cicatrización ósea, generando así una nueva alternativa para la técnica de preservación de alveolo.

Población de estudio

La población del estudio consistió en pacientes que necesitaran extracciones dentarias y la posterior colocación de Implantes Óseo Integrados, que se atendieran en la Clínica de la Universidad del Desarrollo, ubicada en la comuna de La Florida, Región Metropolitana. La muestra fue efectuada en los meses de Mayo y Junio del año 2014 por la investigadora. Esto se realizó de manera personal, contactando a los pacientes y a sus

tratantes explicándoles las características del estudio, y se les pidió a los pacientes interesados que llenaran un formulario con sus datos (Anexo 1). Posteriormente se realizó la selección de pacientes según los criterios de inclusión y exclusión.

Al tratarse de un estudio piloto, se determinó una muestra por conveniencia de 30 alveolos dentarios a tratar, los que deben pertenecer a pacientes mayores de 18 años.

Criterios de Inclusión

- Pacientes que presenten piezas dentales que necesiten extraerse y sean candidato a la instalación de IOI.
- Pacientes no fumadores
- Pacientes sin patologías óseas de origen no infeccioso

Criterios de Exclusión

- Pacientes fumadores de más de 5 cigarrillos diarios
- Pacientes con consumo de bifosfonatos
- Pacientes con Hipotiroidismo
- Pacientes con Osteoporosis
- Pacientes que consumen corticoides
- Pacientes irradiados.

Aleatorización de la muestra

La muestra se dividió en dos grupos de forma aleatoria tirando una moneda al aire, el primero grupo se le colocó el injerto óseo y al segundo grupo se le colocó la membrana Bone Heal®.

Procedimientos del estudio

Los pacientes fueron evaluados mediante una encuesta y un examen clínico, por la investigadora, donde se evaluó los criterios inclusión y exclusión. Una vez seleccionados, se realizó la lectura del consentimiento informado, y firma de éste (Anexo 2).

Los pacientes fueron enrolados (Anexo 3), y se les tomó una impresión con alginato y cubeta stock del maxilar en el cual se debía realizar la exodoncia y posterior preservación de alveolo.

Luego se procedió a separar a los voluntarios en los grupos de estudio, en Grupo Injerto y Grupo Membrana de manera aleatoria.

En la impresión que se les tomó a los pacientes, se realiza la eliminación de la pieza a tratar. Luego se procedió a confeccionar una guía quirúrgica, con una lámina de estampado termoplástico de acetato de tamaño grueso. En el estampado se rellena parcialmente la pieza que se hará la exodoncia con acrílico transparente, donde luego se

le realizan nueve orificios: tres en vestibular (mesio-vestibular, medio-vestibular y disto-vestibular), tres en la parte central del diente (mesio-medio, medio-medio y disto-medio) y tres por palatino/lingual de la pieza (mesio-palatino/lingual, medio-palatino/lingual y disto-palatino/lingual). Estos orificios serán por los que luego se realizará la medición de la profundidad del alveolo, este procedimiento se realizó para poder medir la cantidad de tejido óseo.

Metodología

Día 0:

-Los pacientes voluntarios fueron evaluados mediante anamnesis

-Firma del consentimiento informado

-Se tomó impresión del maxilar donde se realizará la extracción con cubeta stock y alginato.

-Se agendó la fecha de la extracción.

-Se realizó vaciado de impresión del paciente con yeso piedra por el examinador.

Día 2

-Por el examinador se realizó guía con láminas de acetato para cada paciente, esta guía es la que permitió realizar mediciones.

Día 3

-Extracción de la pieza

a) Grupo Injerto Óseo, se realizó la exodoncia de la pieza, la cual fue lo menos traumática posible. Luego de esto, se realizó la medición de la altura alveolar mediante lámina de acetato como marcador y sonda periodontal Carolina del Norte (Hu-Friedy). Luego se colocó el injerto óseo (Alpha-Bio's GRAFT) dentro del alveolo que estaba embebido con el coágulo, y luego por un punch de encía adherida se generó un sellado biológico, que se suturó con nylon 4-0.

b) Grupo Membrana, se realizó la exodoncia lo más atraumática posible, luego se realizó la medición de la altura alveolar con la guía mediante lámina de acetato como marcador y sonda periodontal Carolina del Norte (Hu-Friedy). Posteriormente se realizó la colocación de la membrana (Bone Heal®), una vez llenado el alveolo de sangre, se sutura con nylon 4-0.

-Se le dieron las indicaciones al paciente en cuanto a farmacoterapia de analgesia, de higiene y cuidado de la zona de la extracción.

Día 10 (7 días post extracción)

-Se realizó la remoción de la membrana y sutura en grupo de pacientes que se le realizó esta técnica.

-Se realizó retiro de sutura en grupo de pacientes de injerto.

Día 40 (1 mes post extracción)

-Se realizó control del sitio post extracción, se tomaron fotografías de registro del sitio y radiografías.

Día 70 (2 meses post extracción)

-Se realiza control del sitio post exodoncia, se tomaron fotografías de registro del sitio y radiografías.

Día 90 (3 meses post extracción)

-Último control, en el cual se colocó anestesia en la zona intervenida para poder realizar la segunda medición. Esta se realizó con la ayuda de una sonda periodontal Carolina del Norte (Hu-Friedy) y las guías de acetato de cada paciente, a través de un ondeo del lugar. Se tomaron fotografías y radiografías de registro del sitio.

Consideraciones éticas

El proyecto del estudio fue aprobado por el comité de ética de la Clínica Alemana-Universidad del Desarrollo previo a la realización de éste.

Los participantes fueron informados acerca del estudio y de la posibilidad de participación en éste por los investigadores a cargo, los cuales explicaron de manera personal y escrita todos los procedimientos a llevar a cabo en el estudio en dónde los voluntarios podían resolver cualquier tipo de duda. Posteriormente se hizo entrega del

consentimiento informado el cuál debían firmar, este constaba del detalle de los procedimientos y de la autorización para la utilización de los datos obtenidos.

Libertad y Seguridad de los Participantes

1. Proceso de Consentimiento Informado

La toma de consentimiento informado se realizó en un box dental de la Clínica UDD donde solamente estuvieron presentes el voluntario interesado en participar y la investigadora. Una vez que el voluntario manifestó su interés en participar, previa explicación completa del estudio por parte del investigador, debió leer la hoja de información para los pacientes con el investigador presente y preguntar todas las dudas existentes. Sólo cuando el investigador tuvo la seguridad de que el voluntario comprendiera todos los aspectos del estudio, se procedió a rellenar los datos del consentimiento informado y firmar su incorporación al estudio. Se hizo hincapié en la participación voluntaria y la confidencialidad de los datos que se obtuvieron durante el estudio

2. Anonimización de la Información

Al momento de enrolarse en el estudio se le asignó un número de identificación al voluntario, el cual quedó en su ficha de enrolamiento. Desde ese momento, todos los

registros fueron llevados con el número de identificación y no con el nombre del voluntario. Las carpetas con la información de los voluntarios sólo fueron manejadas por la investigadora y fueron guardadas bajo llave. Cualquier otra persona que deba ver la información del estudio (ej. estadístico) sólo verá los números de identificación.

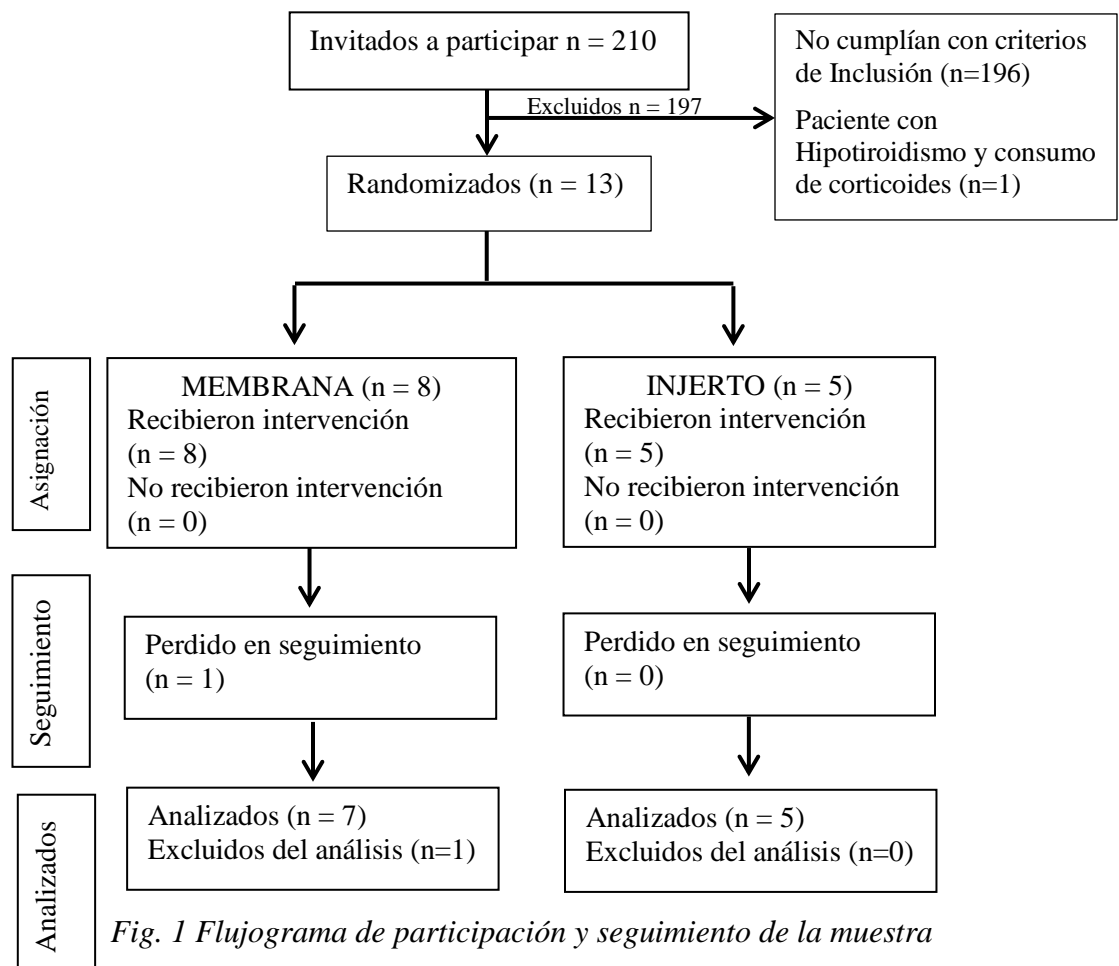
Análisis Estadístico

Se compararon los promedios de las mediciones iniciales entre ambos grupos. Luego se compró los promedios de las mediciones finales entre ambos grupos y el promedio de las mediciones iniciales y finales para ambos grupos. *P* values <0.05 se consideraron estadísticamente significativos. La muestra presentó una distribución normal de los datos por lo que se utilizó un test de medias paramétricas. Todos los valores fueron calculados con un intervalo de confianza de un 95%.

RESULTADOS

Variación de la muestra

En la fig.1 se muestra un diagrama de flujo con la participación y seguimiento de los voluntarios. Se invitó a participar en el estudio a 210 pacientes del Post-Título de Implantes de 2° año, de la Clínica UDD de la comuna de La Florida, 196 fueron excluidos por no cumplir con criterios de inclusión y 1 por tener criterios de exclusión. Entre los pacientes interesados y que cumplían con los criterios de inclusión y exclusión, se logró obtener un total 13 alveolos, los que fueron aleatorizados, 8 pertenecieron al grupo Membrana y 5 al grupo injerto. Del grupo membrana 1 abandonó el estudio por falta de interés.



La tabla 1 muestra las características generales de ambos grupos. Se terminó el estudio con un total de 12 alveolos, 11 mujeres y un hombre. La media de las edades fue de 51,7 años para el grupo membrana y 49,8 años para el grupo injerto.

Tabla 1: Características generales de la muestra

Variable	Membrana	Injerto
Sexo	1H-6M	0H-5M
Media edad	51.7	49.8

Características Iniciales

La tabla 2 muestra la media de las mediciones iniciales del grupo membrana y con el grupo injerto del día de inicio del estudio. No se observaron diferencias estadísticamente significativas entre ambos grupos ($p > 0.05$), es por esto que ambos grupos eran comparables entre sí.

Tabla 2: Mediciones iniciales por grupo

Variable	Membrana	Injerto	t-test (p-value)
Media	11.89mm (3.9)	11.88mm (3.8)	0.99

() Desviación estándar

Características Finales

Se observaron cambios dimensionales en ambos grupos luego del periodo de cicatrización (tres meses). La tabla 3 muestra los cambios entre las mediciones iniciales y las mediciones finales de ambos grupos, donde se observa que hubo cambios estadísticamente significativos entre ambas mediciones en cada grupo, generándose mayor cantidad de hueso en el grupo injerto.

Tabla 3: Comparación entre mediciones iniciales y finales por grupo

Variable	Media		Δ	t-test (p-value)
	Medición Inicial	Medición Final		
Membrana	11.89mm (3.9)	10.28mm (2.81)	1.61mm	0.0002
Injerto	11.88mm (3.8)	9.51mm (3.19)	2.37mm	0.0002

() Desviación estándar Δ Diferencia

Grupo Membrana versus Grupo Injerto

La tabla 4 muestra las medias de los valores de las mediciones finales de ambos grupos, donde se observó que no hay cambios estadísticamente significativos entre ellos ($p = 0,19$), a pesar que en grupo injerto hay una mayor regeneración que en el grupo membrana.

Tabla 4: Comparación valores finales por grupo

Variable	Membrana	Injerto	Diferencia	t-test (p-value)
Media	10.28mm (2.81)	9.51mm (3.19)	0.77mm	0.19

() Desviación estándar

En la tabla 5, se observa la variación entre las mediciones iniciales y finales registradas por zona, es decir, zona vestibular, media y palatina/lingual de cada alveolo, según cada grupo. Mostrando que a pesar de que en todas las zonas hubo regeneración ósea, sólo en la zona media del grupo membrana hubo diferencia estadísticamente significativa ($p=0.0006$), al igual que en la zona palatina del grupo injerto ($p=0.0015$).

Tabla 5: Comparación valores por zona por grupo

		Media			
	Variable	Inicial	Final	Δ	t-test (p-value)
	Vestibular	11.47 (4.42)	10.19 (2.58)	1.28	0.11
Membrana	Medio	13.65(3.75)	11(3.37)	2.65	0.0006
	Palatino/lingual	10.44(3.07)	9.61(2.32)	0.83	0.22
	Vestibular	10.93 (3.95)	9.06 (3.08)	1.86	0.12
Injerto	Medio	12.06 (3.01)	10.73(3.36)	1.33	0.11
	Palatino/lingual	12.66(4.41)	8.73(2.96)	3.93	0.0015

() Desviación estándar Δ Diferencia

La tabla 6 muestra las medias finales de cada zona, según grupo, donde se puede apreciar que al comprarlas, no hay diferencia significativa por zona del alveolo.

Tabla 6: Comparación de grupos por zona del alveolo

		Media		
Variable	Membrana	Injerto	t-test (p-value)	
Vestibular	10.19mm (2.58)	9.06mm (3.08)	0.25	
Media	11mm(3.37)	10.73mm(3.36)	0.81	
Palatina/lingual	9.61mm(2.32)	8.73mm(2.69)	0.35	

() Desviación estándar

Variación según maxilar intervenido grupo membrana

En el grupo membrana se presentaron casos tanto en el maxilar como en la mandíbula. La tabla 7 muestra las medias de mediciones realizadas en cada maxilar,

donde se observó que hay diferencias estadísticamente significativas entre la medición inicial y final.

Tabla 7: Valores iniciales y finales según maxilar

Variable	Media		Δ	t-test (p-value)
	Medición Inicial	Medición Final		
Maxilar	12.81mm (3.96)	11.40mm (2.79)	1.40mm	0.0077
Mandíbula	10.81mm (3.81)	8.96mm (1.95)	1.85mm	0.012

() Desviación estándar Δ Diferencia

La tabla 8 muestra la media entre las mediciones finales de cada maxilar, demostrando que en la mandíbula hay una regeneración ósea significativamente mayor que en maxilar.

Tabla 8: Comparación entre maxilares intervenidos

Variable	Mandíbula	Maxilar	t-test (p-value)
Media	8.96mm (1.95)	11.mm4 (2.81)	0.0004

() Desviación estándar

DISCUSIÓN

Las extracciones dentales son uno de los procedimientos más comunes dentro de la odontología. Generalmente, la recuperación del alveolo post extracción sucede sin incidentes. Sin embargo, aun cuando esto sea así, el defecto que queda luego de una exodoncia, sólo será parcialmente restaurado; y mientras ocurre el crecimiento óseo dentro del alveolo, también hay reabsorción de las paredes alveolares. La mayor cantidad de hueso que se pierde es en el sentido horizontal del alveolo. También hay una pérdida ósea vertical, la cual se ve más pronunciada en la cara bucal del alveolo. Este proceso de reabsorción trae como consecuencia un hueso más estrecho y corto, y hay una relocalización hacia palatino/lingual. (Van der Weijden et al., 2009)

El proceso de regeneración del sitio post exodoncia depende de que los eventos molecular y celulares puedan funcionar apropiadamente, por lo que parece lógico asumir que el resultado final luego de una exodoncia va a estar afectado por factores que afecten estos eventos. Una variedad de factores pueden influenciarlo, factores sistémicos, incluyendo la salud general del paciente y sus hábitos, como por ejemplo el cigarrillo. También factores locales, incluida la razón de la extracción, el número y proximidad de los dientes a extraer, la condición del alveolo antes y después de la exodoncia, entre otras. (Van der Weijden et al., 2009)

Los materiales de injerto y/o la ROG, luego de las extracciones dentales, han sido propuestos por algunos clínicos, como la mejora de las dimensiones de la altura alveolar para futuros tratamientos restauradores. (Kushel R, et al, 2014)

Dentro de los diferentes materiales de injerto óseo, se encuentra el aloinjerto, el cual fue utilizado durante este estudio. Este material se encuentra en forma desmineralizada (DFDBA) y mineralizada (FDBA), y son considerados dentro de los materiales osteoconductores; sólo el DFDBA se ha visto que puede promover la osteoinducción. Sin embargo, FDBA genera un mayor andamiaje por lo que mantiene de

mejor forma el espacio, y sería más osteoconductor. (Wang & Lang, 2012) Wood & Mealey, en el 2011, hicieron un estudio clínico controlado randomizado, para ver la efectividad de estos injertos, en donde clínicamente se pudo observar que no hubo diferencia significativa en cuanto a la reducción en altura (1mm para cada grupo), y tampoco de ancho (2mm en cada grupo). (Wood, 2012)

En cuanto al uso de membranas para la ROG se ha visto que tiene un claro efecto en la preservación de alvéolo en cuanto a la altura y ancho del hueso. (Wang & Lang, 2012) En un estudio clínico controlado randomizado, se obtuvo una reducción significativamente menor en cuanto al ancho y altura en el grupo membrana, comparado al grupo control (2.5mm vs. 4.5 mm; 0.4mm vs. 3mm respectivamente), también se observó una mayor presencia de hueso esponjoso (35.5% vs. 25.7%) y menor cantidad de tejido conectivo (36.6% vs. 59.1%) en grupo ROG. (Barone, A et al., 2008)

El estudio realizado comenzó con una muestra homogénea. No se encontró diferencia significativa en las mediciones iniciales de las alturas alveolares entre los grupos. Lo que nos permite indicar que ambos grupos se encontraban en las mismas situaciones clínicas.

El primer objetivo de este estudio era medir clínicamente los cambios óseos a nivel alveolar post extracción en pacientes sometidos a la nueva técnica de preservación de alveolo, realizada a través de la membrana Bone Heal®. Entre los valores iniciales y finales de las mediciones realizadas en el grupo membrana se puede observar que hubo regeneración ósea, obteniendo una diferencia de 1.61 mm en promedio, durante los tres meses de cicatrización. También se pudo observar que por zona del alveolo (vestibular, media y palatina/lingual), hubo regeneración ósea en todas ellas, en la zona vestibular varió 1.28 mm, en la zona media 2.65 mm y en la zona palatina/lingual es donde hubo una menor variación con sólo 0.83 mm. Según la literatura se ha encontrado que luego de 6 meses con el uso de membranas la pérdida ósea registrada en la zona bucal es de entre 1 mm a 1.5 mm (Van der Weijden et al., 2009), lo que no concuerda con los

resultados de este estudio, por lo que sería óptimo re-evaluar los sitios luego de 3 meses más.

También en este grupo se pudo observar que entre los maxilares intervenidos también hay diferencias, ya que a pesar de que ambos maxilares hubo tendencia al aumento óseo en la mandíbula este incremento fue levemente mayor que en el maxilar, 1.85 mm vs. 1.4 mm respectivamente. Según Hoffmann, sólo las mediciones de los sectores mesiales se verían afectadas según el maxilar que haya sido intervenido, dando como resultado que el maxilar presenta una menor reabsorción ósea que la mandíbula. (Hoffmann, O et al., 2008)

El segundo objetivo del estudio es medir clínicamente los cambios óseos a nivel alveolar post extracción en pacientes sometidos a técnica de preservación de alveolo utilizando la técnica convencional, que en este estudio se refiere al uso de injerto óseo, específicamente aloinjerto. En este grupo de estudio también se observó que hubo cambios entre las mediciones iniciales y finales, dando como resultado una diferencia de 2.37 mm. Según lo expuesto en la literatura, la preservación de alveolo con aloinjerto a los 4 meses de cicatrización debiera tener aproximadamente un relleno óseo de un 45%, cuando en este estudio hay sólo un 20% de relleno óseo a los 3 meses de cicatrización del sitio.

También se puede observar que al comparar este grupo por zonas se ve que hay un aumento en la cantidad de tejido dentro del alveolo, obteniendo una variación de 1.86 mm en la zona vestibular, 1.33 mm en la zona media y 3.93 en la zona palatina.

Una mayor reabsorción de la zona vestibular, parecería ser lógico según lo descrito por Arujo & Lindhe, 2005, ya que al perder la pieza dentaria, el *bundle bone* perdería su función y desaparecería, y estos mismo autores describen que este *bundle bone* es más pronunciado en la zona vestibular que en la lingual o palatina (mayor o igual a 1mm y menos de 0,5mm respectivamente.). (Araujo M. et al, 2005)

El tercer objetivo del estudio es comparar las mediciones del nivel óseo obtenidos por las diferentes alternativas en estudio. Al comparar los valores de las mediciones obtenidas por los grupos se puede observar que el grupo injerto tiene un mayor nivel óseo final que en grupo membrana, obteniendo una diferencia, en promedio, entre ellos de 0.77 mm, por lo que no se ve una diferencia significativa entre los grupos.

Al comparar a los grupos por zona se puede observar que en todos ellos hay un aumento óseo, aunque no gran diferencia entre ellos, donde se encontró mayor variación fue en la zona palatina/lingual entre los grupos (3.10 mm), siendo mayor en el grupo injerto.

Según lo que se encuentra en la literatura, a los tres meses post exodoncia debiera haber una reabsorción horizontal a nivel de la cresta alveolar de 2.2 mm luego de una técnica de preservación alveolar, y un aproximadamente entre 2 mm a 8mm de relleno óseo en el alveolo, (Tan, W et al., 2012) resultados que con este estudio no concuerdan, ya que el relleno óseo dentro del alveolo oscila entre 0 y 5 mm, siendo mayor en el grupo injerto. Lo que resulta ser más lógico, ya que en el caso del injerto se está colocando un relleno óseo dentro del alveolo.

Limitaciones y futuras investigaciones

Una de las limitaciones del estudio fue el tiempo en el cual se debía realizar el estudio. Dentro de este punto se encuentra la muestra, ya que al ser un estudio piloto se determinó una muestra por conveniencia de 30 alveolos, los cuales no se alcanzó a ser reclutados.

También el tiempo de control para obtener resultados, ya que en el presente estudio sólo se evaluó hasta el tercer mes de cicatrización, pero para futuras

investigaciones sería más concluyente tener el seguimiento de estos mismo y nuevos pacientes a los 6, 9 y 12 meses post exodoncia.

Para futuras investigaciones se recomienda una muestra más amplia o más diversa para así poder evaluar de mejor manera el efecto que tiene la membrana Bone Heal® en la preservación de alveolo.

También sería interesante poder evaluar los cambios que se obtienen en el sentido vestíbulo-lingual de los alveolos utilizando la membrana Bone Heal®, esto realizándose a través de Cone Beam o de impresiones para obtener estos registros.

Para futuras investigaciones sería de relevancia un estudio histológico en complemento con el estudio clínico, para así ver realmente qué tipo de tejidos son los que se formar y si la ROG con la membrana Bone Heal® se logra.

CONCLUSIÓN

Las técnicas de preservación alveolar mostrada en este estudio dieron resultados similares, por lo que existe relevancia clínica en el uso de la membrana Bone Heal®, versus el uso de injerto óseo, en un periodo de cicatrización de tres meses, ya que el procedimiento tiene un costo mucho menor que el procedimiento comparado, y también menor costo si es que en el procedimiento se agrega una membrana de cualquier otro tipo más el injerto óseo. Esto, en nuestro país en vías de desarrollo es muy importante, ya que permite realizar procedimientos igual de predecibles a bajo costo, con lo que se verán beneficiados muchos pacientes candidatos a implantes o que tengan que ser sometidos a extracciones dentarias.

La preservación de alveolo es un procedimiento que se puede realizar mediante variadas técnicas y materiales con los cuales se puede realizar, es por esto, que en este estudio se presentaron y caracterizaron varios de ellos para que el clínico tome la mejor decisión al momento de realizarla, según los resultados que este espere.

Anexo 1

ENCUESTA PARA PARTICIPANTES

Toda la información entregada en este formulario será manejada de forma confidencial y sólo tendrán acceso a ella los investigadores del estudio.

INFORMACIÓN DE CONTACTO

Nombre _____

Edad _____

Teléfono fijo _____ Teléfono celular _____

Mail _____

ANAMNESIS

¿Tiene alguna enfermedad actual? Sí _____ No _____

¿Cuál? _____

Consumo algunos de estos fármacos

- Bifosfonato _____
- Corticoides _____
- Otros _____

¿Ha sido sometido a Radioterapia? Si _____ No _____

¿Es fumadores? Si _____ No _____

¿Cuántos cigarrillos diarios consume? _____

Anexo 2

CONSENTIMIENTO INFORMADO

La toma de consentimiento se realizará en un box dental de la Clínica UDD donde solamente estarán presentes el voluntario interesado en participar y uno de los investigadores.

Una vez que el voluntario manifieste su interés en participar, previa explicación completa del estudio por parte de uno del investigador encargado, deberá leer la hoja de información para los voluntarios con el investigador presente. El voluntario deberá preguntar todas las dudas existentes.

Solo cuando el investigador tenga la seguridad de que el voluntario comprendió todos los aspectos del estudio, se procederá a rellenar los datos del consentimiento informado y firmar su incorporación al estudio.

Se hará hincapié en la participación voluntaria y la confidencialidad de los datos que se obtendrán durante el estudio.

PROTOCOLO DE CONSETIMIENTO INFORMADO

Información para los participantes

Nombre del estudio y del Investigador

Nueva técnica de preservación de alveolo. Estudio Piloto

Investigador: Valentina Rebolledo Toledo.

Introducción

Las extracciones dentales traen consigo una marcada e irreversible pérdida de hueso alveolar. Estudios han demostrado que aproximadamente el 50% del hueso alveolar se reduce luego de una extracción dentaria en los primeros 12 meses. Esta pérdida ósea genera una mayor dificultad para una posterior rehabilitación estético-funcional del paciente, ya sea por medio de prótesis convencionales o prótesis implanto-soportadas.

La preservación de alveolo consiste en cualquier procedimiento realizado en el momento de la exodoncia, con el objetivo de minimizar la reabsorción de la cresta alveolar y maximizar la formación ósea dentro del alveolo. Para lo cual hay diferentes técnicas, entre ellas la regeneración ósea tisular guiada a través de membranas, o también la utilización de injertos óseos de diferentes procedencias.

Objetivo

El objetivo de este estudio es evaluar la relevancia clínica de una nueva técnica de preservación alveolar, utilizando la membrana Bone Heal®, en comparación con la técnica de preservación alveolar convencional.

¿Quiénes pueden participar?

Pueden participar pacientes de la Clínica UDD que necesiten extracciones dentales para la posterior colocación de Implantes Óseo Integrados.

¿Quiénes no pueden participar?

- i. Pacientes fumadores de más de 5 cigarrillos diarios
- ii. Pacientes con consumo de bifosfonatos
- iii. Pacientes con Hipotiroidismo
- iv. Pacientes con Osteoporosis
- v. Pacientes que consumen corticoides
- vi. Pacientes irradiados.

Procedimientos del estudio

Día 0:

- Los pacientes voluntarios serán evaluados mediante anamnesis
- Firma del consentimiento informado.
- De participar en el estudio, se tomará impresión del maxilar donde se realizará la extracción con cubeta stock y alginato.
- Se agendará la fecha de la extracción.

Día 1

- Extracción de la pieza
- a) Grupo Injerto Óseo, se realiza la exodoncia de la pieza, la cual debe ser la menos traumática posible. Luego de esto, se realiza la medición de la altura alveolar con el acetato y sonda periodontal milimetrada. Luego se colocará el injerto óseo dentro del alveolo; esto una vez generado el coágulo, generando un sellado biológico por un punch de encía adherida.
- b) Grupo Membrana, se realiza la exodoncia lo más atraumática posible, luego se realiza la medición de la altura alveolar con la guía de acetato y sonda periodontal milimetrada. Posteriormente se realiza la colocación de la membrana, una vez llenado el alveolo de sangre.
- Se le dan las indicaciones al paciente en cuanto a farmacoterapia de analgesia, de higiene y cuidado de la zona de la extracción.

Día 10 (7 días post extracción)

- Se realiza la remoción de la membrana en grupo de pacientes que se le realizó esta técnica.

-Se realiza retiro de sutura en grupo de pacientes de injerto.

Día 40 (1 mes post extracción)

-Participante deberá asistir a la Clínica UDD a realizarse un control del sitio post extracción

Día 70 (2 meses post extracción)

- Participante deberá asistir a la Clínica UDD a realizarse un control del sitio post exodoncia.

Día 90

-Último control, en el cual se colocó anestesia en la zona intervenida para poder realizar la segunda medición. Esta se realizó con la ayuda de una sonda periodontal carolina del Norte (Hu-Friedy) y las guías de acetato de cada paciente, a través de un ondeo del lugar. Se tomaron fotografías y radiografías de registro del sitio

Roles del Equipo Investigador

Los procedimientos de extracción dentaria, colocación de la membrana o injerto, medición de la altura alveolar y toma de muestra de tejido óseo, serán realizamos por el Dr. Claudio Miranda Cárdenas.

La recopilación de información de los voluntarios, toma de impresiones, confección de guías para la medición, recolección de datos de las mediciones, retiro de suturas y de membrana, y controles mensuales serán realizados por el investigador Valentina Rebolledo Toledo.

Riesgos y beneficios

Riesgo:

- Presentar alguna alergia desconocida a algún compuesto a utilizar

Beneficio:

- Mejorar sus niveles óseos post extracción de la pieza dentaria versus la cicatrización normal, lo que conlleva un mejor pronóstico para su posterior rehabilitación con Implantes óseo integrados.
- Ayudar al desarrollo de investigación que conduzca a alternativa en esta terapéutica.

Participación voluntaria

Su participación en este estudio es completamente voluntaria. Usted puede rechazar su participación o retirar su consentimiento en todo momento. La negativa a participar o su retiro del estudio no altera aspecto alguno de su atención médica.

Confidencialidad

Toda información generada durante este estudio será anonimizada, es decir con códigos sin revelar datos personales, y manejada de forma confidencial. Sólo tendrán acceso a ella el investigador, coordinador del estudio, entidades regulatoria locales y nacionales y el comité de ética que revisa el estudio. Esto es necesario como parte de la verificación de que el estudio se esté llevando a cabo de acuerdo a lo descrito por el protocolo, las pautas éticas y leyes que regulan la ejecución con investigación en seres humanos.

PROYECTO DE INVESTIGACIÓN: “Nueva técnica de preservación de alveolo dentario. Estudio piloto”

Hoja de Consentimiento informado

Reconocimiento del Participante (o su Representante) en la investigación:

- He leído y he entendido la información escrita en este formulario de Consentimiento Informado del proyecto de investigación llamado “Nueva técnica de preservación de alveolo dentario. Estudio Piloto”.
- He tenido la oportunidad de formular preguntas respecto a esta investigación las que han sido respondidos en forma satisfactoria.
- Entiendo que recibiré una copia firmada y fecha de este formulario de CI.
- Consiento en el uso y divulgación de la información del estudio según lo que se describió en este formulario. La información sensible será usada de manera estrictamente confidencial y sin ningún otro propósito fuera de los de este estudio sin mi consentimiento.
- Entiendo que puedo retirar y o rechazar mi participación en este estudio en cualquier momento
- sin que se vea alterada la atención de mi salud en esta institución, sin sanción o pérdidas de los beneficios a los cuales en otras circunstancias tendría derecho.
- Acepto libremente participar en este proyecto de investigación.
- Firmo voluntariamente este formulario de consentimiento.

Nombre del participante _____

Firma del participante _____ Fecha Firma _____ (dd/mm/aa)

Declaración del Investigador

El suscrito declara que ha explicado en forma total y cuidadosa la naturaleza, propósito, riesgos y beneficios de esta investigación al participante que está firmando este formulario de consentimiento y que ha contestado las preguntas y dudas de manera satisfactoria.

Nombre del Investigado_____

Firma del investigador_____ Fecha Firma_____(dd/mm/aa)

Representante del Director de la Institución: El suscrito toma conocimiento del proceso de CI de esta investigación en el nombre del Director de la institución de Salud donde se realizará el estudio:

Nombre del Representante Institucional:_____

Firma del Representante:_____ Fecha de la firma:_____(dd/mm/aa)



Nº de Identificación

Anexo 3

FICHA DE ENROLAMIENTO

Nombre _____

RUT _____

Fecha nacimiento _____ Edad _____

Género Femenino _____ Masculino _____

Teléfono Fijo _____ Teléfono
celular _____

Dirección _____

Comuna _____

Anexo 4

Tabla de vaciamiento de Datos

Primera Medición

MV	MedioV	DV	MMedio	MedioMedio	DMedio	MP/L	MedioP/L	DP/L

Segunda medición

MV	MedioV	DV	MMedio	MedioMedio	DMedio	MP/L	MedioP/L	DP/L

REFERENCIAS BIBLIOGRÁFICAS

- Araujo M. et al. (2005). Dimensional ridge alterations following tooth extraction. An experimental study in the dog. *Journal of Clinical Periodontology*, 212 - 218.
- Barone, A et al. (2008). Xenograft versus extraction alone for ridge preservation after tooth removal : a clinical and histomorphometric study. *Journal of Periodontology*, 1370-1377.
- Bartee, B. (2001). Extraction site reconstruction for alveolar ridge preservation. Part 1 y 2. *Journal of Implantology*, 187-193.
- Botticelli, D et al. (2004). hard-tissue alterations following immediate implant placement at extraction sites. *J Clin Periodontol*, 31: 820 - 828.
- Cho et al. (1998). Alveolar bone formation al dental implant dehiscence defects following guided bone regeneration and xenogenic freezed-dried demineralized bone matrix. *Clinical Oral Implant Reserch*, 419-428.
- Darby, I et al. (2008). Ridge preservation: what is it and when should it be considered. *Australian Dental Journal*, 53: 11 - 21.
- Fickl, S et al. (2009). Dimensional changes of the ridge contour after socket preservation and bucal overbuilding: an animal study. *Journal of Clinical Periodontology*, 442-448.
- Ford-Martinelli, V et al. (2012). Alveolar ridge preservation?: Decision making for dental implant placement. *Revista CES Odontologia*, 44-53.
- Girard, B et al. (2000). Foreing body granuloma following placement of hard tissue replacement material: a case report. *J Periodontol*, 1: 517 - 520.

Hoffmann, O et al. (2008). Alveolar bone preservation in extraction sockets using non-resorbable dPTFE membranes: a retrospective non-randomized study. *Journal of Periodontology*, 1355-1370.

Irinakis, T., & Tabesh, M. (2007). Preserving the socket dimensions with bone grafting single sites: An esthetic surgical approach when planning delayed implant placement. *Journal of Oral Implantology*, 153-163.

Krauser, J et al. (2012). Implant site development: Socket preservation. In M. Sonick, & D. Hwang, *Implant site development* (pp. 121 -133). USA: Wiley - Blackwell.

Kushel R, et al. (2014). Bone Healing after tooth extraction with or without an intervention: A systematic review of randomized controlled trials. *Clinical Implant Dentistry and Related Reserch*, vol 16, 1-18.

Lindhe, J. (2005). *Periodoncia Clinica e implantologia oral 4° Edición*. Editoria Medica Panamericana.

Paolantonio, M et al. (2001). Immediate implantation in fresh extraction sockets. A controlled clinical and histological study in man. *J Periodontol*, 72: 1560 - 1571.

Salomão M et al. (2010). Regeneration of alveolar bone through membrane exposed to the oral environment. Is a new paradigm? *Revista Catarinense de Implante*, 26-28.

Salomão, M et al. (2010). Regeneracao óssea guiada através de barreira exposta ao meio bucal após exodontias: relato de caso / Guided bone regeneration with a barrier exposed to the oral environment after exodontia: case report. *Revista Brasileira de Implante*, 5-7.

Salomão, M et al. (2010). Mudança de paradigma na Regeneração óssea Guiada. *APCD-Jardim Paulista*.

Schmid et al. (1997). The significance of angiogenesis in guided bone regeneration. *Clinical Oral Implants Reserch*, 244-248.

Schropp, L et al. (2003). Bone healing and soft tissue contour changes following single-tooth extraction: a clinical and radiographic 12-month prospective study. *International Journal of Periodontics & Restorative Dentistry*, 23: 313 - 323.

Tan, W et al. (2012). A systematic review of post-extraction alveolar hard and soft tissue dimensional changes in humans. *Clinical oral implants research*, 1-21.

Van der Weijden et al. (2009). Alveolar bone dimensional changes of post-extraction sockets in humans: a systematic review. *Journal of Clinical Periodontology*, 1048-1058.

Wang, R., & Lang, N. (2012). Ridge preservation after tooth extraction. *Clinical Oral Implants Research*, 147-156.

Wood, R. &. (2012). Histological comparison of healing following tooth extraction with ridge preservation using mineralized vs. demineralized freeze dried bone allograft. *Journal of Periodontology*, 329-336.